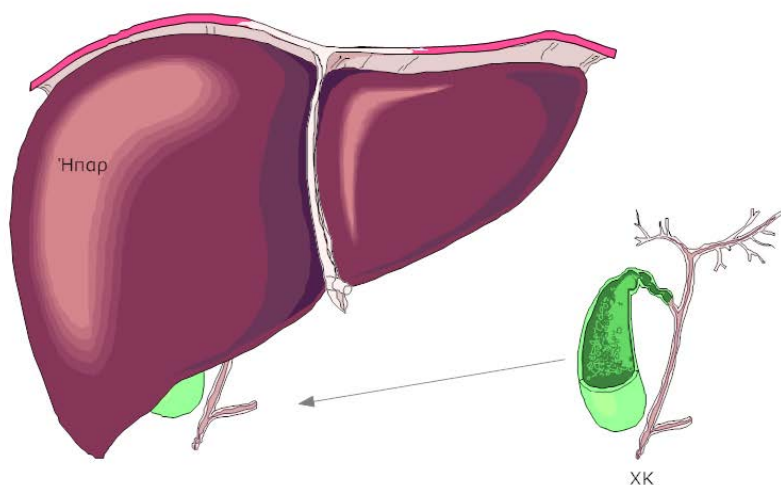


Χολολιθίαση - Χολόλιθοι

Τι είναι η χοληδόχος κύστη;

Η χοληδόχος κύστη είναι μια σαν αχλάδι κύστη, που βρίσκεται συνδεδεμένη με το συκώτι (ήπαρ). Ο χοληδόχος πόρος (ΧΠ) είναι ένας σωλήνας που μετέφερε τη χολή από το συκώτι στο λεπτό έντερο. Η χοληδόχος κύστη συνδέεται με τον ΧΠ με έναν μικρό σωλήνα αποκαλούμενο κυστικό πόρο (ΚΠ). Η χολή συλλέγεται στη χοληδόχο κύστη μεταξύ των γευμάτων και εκκενώνεται στον ΧΠ μέσω του ΚΠ κατά τη διάρκεια ενός γεύματος (εικόνα 1 και 2).

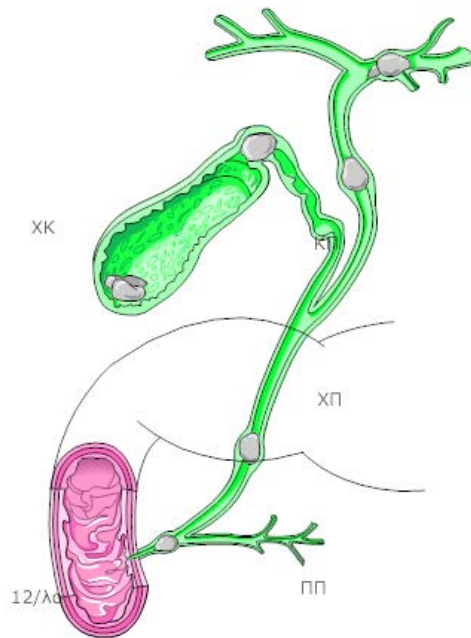
Ήπαρ και Χοληδόχος κύστη



Τι είναι χολόλιθοι;

Οι χολόλιθοι είναι πέτρες (λίθοι) που βρίσκονται στη χοληδόχο κύστη. Υπάρχουν δύο τύποι χολολίθων: πέτρες χρωστικών ουσιών και πέτρες χοληστερόλης. Στην πλειοψηφία των ασθενών οι πέτρες χοληστερόλης είναι παρούσες. Σε πολλούς ανθρώπους η αιτία για τους χολολίθους εμφανίζεται να είναι η αλληλεπίδραση μεταξύ κληρονομικών αιτιών και της διατροφής. Ορισμένες ομάδες πληθυσμών έχουν μια τάση να κάνουν χολολιθίαση. Οι χολόλιθοι δημιουργούνται όταν η χολή που παράγεται από το συκώτι γίνεται πολύ εμπλουτισμένη με λιπαρές ουσίες. Στην πλειοψηφία των ασθενών με χολόλιθους, το τοίχωμα της ΧΚ γίνεται ανώμαλο λόγω πολλών προηγούμενων επεισοδίων φλεγμονής (χολοκυστίτιδας). Η αφαίρεση μόνο των χολολίθων συνδέεται με τη γρήγορη ανάπτυξη των νέων χολολίθων στη χοληδόχο κύστη. (εικόνα 2).

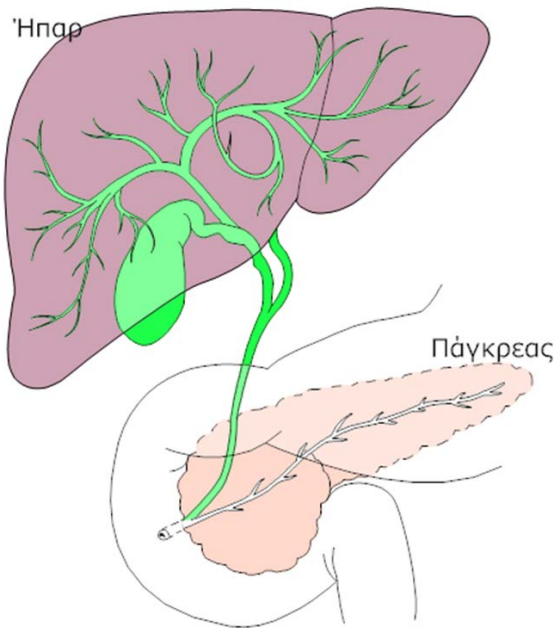
Χολολιθίαση



Ποια είναι η αιτία των συμπτωμάτων στην χολολιθίαση;

Η χολολιθίαση προκαλεί συμπτώματα που συνδέονται συνήθως με την κατανάλωση ενός πλούσιου λιπαρού γεύματος. Πολλοί ασθενείς αναπτύσσουν πόνο στο δεξιό ανώτερο μέρος της κοιλίας που μπορεί να διαρκέσει από λεπτά σε λίγες ώρες. Μερικοί ασθενείς παραπονιούνται για δυσπεψία, αίσθημα πληρότητας, και δυσανεξία στο ανώτερο μέρος της κοιλίας μετά από ένα γεύμα. Η χολολιθίαση θεωρείται ένα νόσημα του συμπλέγματος ήπατος -παγκρέατος -χοληφόρων μια και επηρεάζει και τα τρία όργανα αυτά. Συνεπώς τα συμπτώματα πολλές φορές από τα όργανα αυτά είναι [κοινά](#) στα όργανα και τις παθήσεις του Συμπλέγματος ΗΠΧ (εικόνα 3).

Σύμπλεγμα ΗΠΧ



Πώς διαγιγνώσκεται η χολολιθίαση (διάγνωση);

Η χολολιθίαση διαγιγνώσκεται με υπερηχογράφημα. Σε αυτήν την εξέταση ο ακτινολόγος χρησιμοποιεί ένα όργανο που στέλνει ακουστικά σήματα στη χοληδόχο κύστη τα οποία ανιχνεύουν τις πέτρες, τις οποίες βλέπουμε έπειτα στον υπέρηχο. Το υπερηχογράφημα είναι η εξέταση επιλογής για την χολολιθίαση μια και εντοπίζει τις πέτρες σε περισσότερο από το 98% όλων των ασθενών με χολόλιθους.

Ποιες είναι οι επιπλοκές της χολολιθίασης;

Οι χολόλιθοι μπορούν να προκαλέσουν πολλές σοβαρές επιπλοκές. Μερικές από τις επιπλοκές που προκαλούνται από τους χολόλιθους περιλαμβάνουν:


Οξεία χολοκυστίτιδα.

Στην οξεία χολοκυστίτιδα, ένας χολόλιθος φράζει τον ΚΠ και επομένως η χοληδόχος κύστη δεν μπορεί να αδειάσει το περιεχόμενό της στον ΧΠ όταν χρειάζεται. Οι εκκρίσεις στη χοληδόχο κύστη συσσωρεύονται και επιμολύνονται. Οι ασθενείς αναπτύσσουν συχνά μια λοίμωξη της χοληδόχου κύστεως με οξύ πόνο στο άνω μέρος της κοιλίας, πυρετό, και άλλα συμπτώματα όπως η ναυτία και ο εμετός. Σαν συνέπεια πρέπει να νοσηλευθούν στο νοσοκομείο για τη θεραπεία της οξείας χολοκυστίτιδας με αντιβιοτικά και πιθανότατα αφαίρεση της ΧΚ με χειρουργείο (λαπαροσκοπικά ή ανοικτά) .

Ίκτερος.

Ο Ίκτερος (οι παλιοί το έλεγαν χρυσή) είναι ένα κλινικό εύρημα (σύμπτωμα) αναπτύσσεται όταν περνά μια πέτρα από τη χοληδόχο κύστη μέσω του κυστικού πόρου στον ΧΠ και τον αποφράσσει. Οι ασθενείς έχουν έναν κιτρινωπό αποχρωματισμό του δέρματός τους και

πιθανότατα και φαγούρα (εικόνα 4). Οι πέτρες αυτές πρέπει να αφαιρεθούν σε σχετικά επείγουσα βάση από τον γαστρεντερολόγο με ενδοσκοπική εξέταση που λέγεται [ERCP](#).



Χοληδοχολιθίαση

Η πάθηση κατά την οποία έχουμε παραμονή λίθων εντός του ΧΠ χωρίς όμως ίκτερο λέγεται Χοληδοχολιθίαση και θεραπεύεται και αυτή με [ERCP](#) αλλά και με διάφορες χειρουργικές επεμβάσεις

Οξεία παγκρεατίτιδα.

Σε μερικούς ασθενείς η μετάβαση μια μικρής πέτρας η χολικής λάσπης, από τη χοληδόχο κύστη στον ΧΠ συνδέεται με τον οξεία φλεγμονή του παγκρέατος. Η οξεία παγκρεατίτιδα είναι μια από τις σοβαρότερες επιπλοκές των χολολίθων. Η οξεία παγκρεατίτιδα εκδηλώνεται με οξύ πόνο στην κοιλία και την πλάτη με συνοδό ναυτία, εμέτους, και ίσως και πυρετό. Από όλους τους ασθενείς που αναπτύσσουν οξεία παγκρεατίτιδα, το 85% των ασθενών γίνονται πολύ γρήγορα καλά, με η χωρίς εισαγωγή στο νοσοκομείο, εντούτοις σε 15% η νόσος μπορεί να είναι σοβαρή και να οδηγήσει σε εισαγωγή σε νοσοκομείο που μπορεί να παραταθεί για πολλές ημέρες η και εβδομάδες σε μια μονάδα εντατικής θεραπείας (ΜΕΘ).

Καρκίνος της χοληδόχου κύστης.

Σε μερικούς ασθενείς όταν υπάρχει χολολιθίαση κατά τη διάρκεια πολλών ετών (συνήθως περισσότερο από 15 έτη) υπάρχει κίνδυνος αύξησης καρκίνου στη χοληδόχο κύστη.

Πώς οι χολόλιθοι αντιμετωπίζονται;

Οι χολόλιθοι αντιμετωπίζονται με την αφαίρεση της χοληδόχου κύστης με μια εγχείρηση (χειρουργική επέμβαση) αποκαλούμενη χολοκυστεκτομή. Η χολοκυστεκτομή μπορεί να εκτελεσθεί μέσω μιας ανοικτής χειρουργικής τομής και με λαπαροσκοπική (η και ρομποτική) χειρουργική επέμβαση. Στο παρελθόν η χοληδόχος κύστη αφαιρούνταν μόνον μέσω μιας ανοικτής χειρουργικής τομής.

[Λαπαροσκοπική χολοκυστεκτομή](#)

Σήμερα σχεδόν όλες οι χολοκυστεκτομές διενεργούνται λαπαροσκοπικά. Η χειρουργική επέμβαση αυτή (λαπαροσκοπική χολοκυστεκτομή), για την συντριπτική πλειοψηφία των ασθενών, συνδέεται με πιά σύντομη παραμονή στο νοσοκομείο, λιγότερο πόνο και μικρότερη την ταλαιπωρία μετά από τη χειρουργική επέμβαση και με πιο γρήγορη αποκατάσταση, που επιτρέπει σε πολλούς ασθενείς να πάνε πίσω στην εργασία τους μέσα σε ένα μικρό χρονικό διάστημα μετά από τη χειρουργική επέμβαση.

Επιπλοκές της χολοκυστεκτομής

Όπως όλες οι επεμβάσεις και η χολοκυστεκτομή (λαπαροσκοπική η ανοικτή) έχει επιπλοκές, όπως η μετεγχειρητική αιμορραγία και ο [τραυματισμός του ΧΠ](#). Ευτυχώς οι επιπλοκές αυτές είναι πολύ σπάνιες < 0,4 % και αντιμετωπίσιμες, όμως δεν παύουν να είναι υπαρκτές. Όλοι οι ασθενείς πρέπει να είναι ενημερωμένοι για τις επιπλοκές αυτές της επέμβασης, και πρέπει να ερωτούν τον ιατρό τους για αυτές.

ΕΣ Φελέκουρας

Αν. καθ. Χειρουργικής

Α' Χειρουργική Κλινική ΕΚΠΑ

ΠΓΝΑ Λαϊκό, Αθήνα

<http://surgery.gr/>